Lane Medical Library

Ueber Atresia ani congenita.

Inaugural-Dissertation

zur

Erlangung der Doctorwürde

in der

Medicin, Chirurgie und Geburtshülfe,

welche

nebst beigefügten Thesen

mit Zustimmung der Hohen Medicinischen Facultät der Universität Greifswald

am

Mittwoch, den 9. April 1884,

Mittags 1 Uhr

öffentlich vertheidigen wird

Moritz Bengelsdorff

prakt. Arzt

aus Provinz Sachsen.

Opponenten:

Glowalla, cand. med.

Drd. **Wanke**, prakt. Arzt.

Greifswald.

Druck von Julius Abel.

1884.

Digitized by the Internet Archive
in 2026

https://archive.org/details/IA40153715_0118

Seinen theuren Eltern

und

seinem lieben Onkel

Sanitätsrath Dr. Bengelsdorff

in Liebe und Dankbarkeit

gewidmet

vom

Verfasser.

Am 5. März dieses Jahres wurde in der Greifswalder chirurgischen Poliklinik an einem acht Wochen alten Kinde männlichen Geschlechts eine Missbildung beobachtet, die wegen ihrer Eigenthümlichkeit und wegen des eingeschlagenen operativen Verfahrens in weiteren Kreisen bekannt zu werden verdient. Herr Professor Vogt war so gütig, mir diesen Fall zur Veröffentlichung zu überlassen.

Wilhelm Krüth wurde am 9. Januar 1884 als Sohn eines Tagelöhners in Dersekow bei Greifswald geboren. Er ist das neunte Kind seiner Eltern. Die älteren Geschwister sind völlig normal entwickelt; ebensowenig lässt sich in der Familie des Vaters oder der Mutter eine erbliche Disposition für Missbildungen nachweisen. Der Knabe ist relativ kräftig ernährt, von gesunder Hautfarbe; er soll immer sehr gut die Brust und später die Flasche genommen haben. Nur fiel es den Eltern auf, dass die Ausleerungen in ganz dünnflüssiger Form aus einer kleinen Oeffnung kamen, die keineswegs der Stelle des Afters

entsprach, sondern viel weiter nach vorn lag. Unbekümmert über das weitere Schicksal des Neugeborenen unterliessen es die Eltern, da sie ihm doch eine letale Prognose stellten, irgend eine Hülfe in Anspruch zu nehmen. So dauerte dieser Zustand sieben Wochen, bis auf einmal die Stuhlgänge, die sonst 3—4 Mal täglich erfolgt waren und ein grüngelbliches Aussehen hatten, aufhörten. Statt dessen floss nur noch wenig klares Wasser aus dieser Oeffnung. Das Kind wurde immer unruhiger, der Leib war stark aufgetrieben und am 27. Februar trat plötzlich ein reichliches Erbrechen ein; das Erbrochene soll gerade so ausgesehen haben, wie sonst die Ausleerungen. Darauf besserte sich der Zustand wieder. Das Kind verlangte zu trinken und nahm auch wieder zu, wie die Mutter meint. Aber die Stuhlgänge blieben aus und als das Kind die Nahrung nicht annahm, und Tag und Nacht immer schrie, wurden die Eltern endlich veranlasst, am 5. März ärztliche Hülfe aufzusuchen.

Status praes. am 5. März 1884.

Bei der Entblössung des Kindes sieht man an Stelle der fehlenden Afteröffnung die darüber liegende Haut mässig eingezogen und in der Mitte der übrigens ganz seichten Vertiefung einen röthlich verfärbten

Hautwulst. Weiter nach vorn, ca. 3 Ctm. vom hintern Ansatz des Scrotums entfernt, bemerkt man auf der raphe scroti eine kleine, etwas über stecknadelkopfgrosse Oeffnung, die zur Zeit mässig feucht ist. Der Leib ist stark aufgetrieben, fühlt sich hart an. Weder beim Schreien, noch wenn man einen stärkeren Druck auf das Abdomen ausübt, ist man im Stande, andrängende Kothmassen zu fühlen, oder irgend eine Fluctuation zu diagnosticiren. Ebensowenig entleert sich Inhalt aus der oben erwähnten Fistelöffnung. Sonstige Abnormitäten oder andere Entwickelungsfehler am Beckenboden, wie enger Stand der Sitzbeinhöcker u. s. w., sind nicht vorhanden.

Es lag also hier eine Atresia ani congenita vor, doch bestand eine Communication des Rectums nach aussen durch einen dünnen Fistelgang, der am hintern Theile des Scrotums endigte (siehe Figur).

Es sei mir gestattet, im Anschluss an diesen Fall die verschiedenen Arten der Afterverschliessung und nach Schilderung des hier eingeschlagenen Operationsverfahrens auch die übrigen Behandlungsmethoden mit kurzen Worten zu besprechen.

Doch ist es für das Verständniss der mannichfachen Formen durchaus nothwendig, auf die Entwickelungsgeschichte der unteren Beckenorgane zurückzugreifen.

Bekanntlich entstehet der After durch eine Verbindung, die der Anfangs blind endigende Afterdarm am Ende der vierten Woche mit der Einstülpung eingeht, die sich von der äusseren Haut her gegen das Darmlumen zu vorwölbt. Da aber der sogenannte Afterdarm um die Zeit dieses Vorganges noch mit dem Endstück der Allantois (der späteren Harnblase) und den Wolff'schen oder Urnierengängen in Zusammenhang steht, so finden wir die Ausmündungen für den Darm und für den Harn- und Geschlechtsapparat noch in einer Kloake vereinigt. Es erfolgt nun in den nächsten Wochen die weitere Abschnürung und Ausbildung, bis am Anfange des 4. Monats durch die Bildung des Dammes, der sich als Scheidewand zwischen das untere Mastdarmende und die mittlerweile differenzirten Geschlechtswerkzeuge schiebt, die Entwickelungsvorgänge am Beckenboden ihren normalen Abschluss erreichen.

Man nimmt nun an, dass vielleicht abnorme Druckverhältnisse (Esmarch)[1]) oder Entzündungszustände (Cruveilhier)[2]) um diese Zeit den Anlass zu den gleich näher zu schildernden Missbildungen geben.

Wir unterscheiden:

---

[1]) u. [2]) siehe in Chir. von Pitha und Billroth: Esmarch (Ueber die Krankh. des Magendarmcanals.

1) den einfachen Afterverschluss, Atresia ani.

Es fehlt hier nur die Afteröffnung; an ihrer Stelle findet sich meist eine seichte Vertiefung oder aber es geht die Haut, was jedoch seltener ist, glatt über die betreffende Stelle hinweg.

2) den Verschluss des Afters und des Mastdarms, Atresia ani et recti.

In diesem Falle ist weder die Afteröffnung noch das Rectum vorhanden, sondern das Colon endigt blind in der Höhe des letzten Lendenwirbels oder am linken Rande des obersten Kreuzbeinwirbels. Für die Diagnose und die Therapie ist es wichtig, zu wissen, dass hier nur selten eine Einbuchtung an der äusseren Haut vorhanden ist; meist sind auch noch andere Entwicklungsfehler zu erkennen: das Kreuz- und Steissbein sind nach vorn gerückt oder die Sitzknorren stehen abnorm nahe bei einander.

3) den Verschluss des Mastdarms allein, Astresia recti.

Bei dieser Form ist die ganze Analportion vorhanden, aber das Darmrohr ist blindsackartig geschlossen. Es kann nun zwischen den beiden Endsäcken eine mehr oder minder lange Zellengewebsschicht sich befinden, ein Umstand, der bei der betreffenden Operation wohl berücksichtigt werden muss.

Unter diese Form haben wir auch folgenden von Amusat mit Erfolg operirten Fall zu rechnen, wo bei einem weiblichen Kinde der Analschlauch hoch oben in die Vagina einmündete, während das Rectum in derselben Höhe blind endigte und ausser Communication mit irgend einer andern Oeffnung stand.

4) Die abnormen Ausmündungen des Rectums bei Mangel des Afters.

Hier ist wiederum zu unterscheiden zwischen männlichen und weiblichen Individuen. Bei den letzteren mündet das Rectum meist an der hintern Scheidenwand, gewöhnlich im untern, selten im oberen Theile, (Atresia ani vaginalis). Bei männlichen Kindern dagegen kann die Einmündung des Rectums einmal am untern Theil der Harnblase (Atresia ani vesicalis), oder in der Harnröhre (Atresia ani urethralis) stattfinden; und zwar kann die Einmündungsstelle in den verschiedenen Abschnitten der Harnröhre, ja sogar am orificium urethrae externum liegen. Ferner finden wir Ausmündungsstellen angeführt am hintern und vordern Theil des Scrotum, am Perinäum, an der hintern Scheidencommissur und in der Kreuzbeingegend mit Perforation des os sacrum.

Diese letzte Form glaubt Meckel in seinem Handbuch der pathologischen Anatomie unter die

Rubrik stellen zu können, die Papendorf als „Atresia ani soliti cum ano succenturiato“ bezeichnet hatte. Bestimmt aber rechnet Meckel unter diese Form folgenden von Dinmore beschriebenen Fall „wo bei einem Kinde mit äusserst unvollkommener Entwicklung der untern Körperhälfte der Darmkanal sich in die Höhe bog und unter der rechten Schulter öffnete. Hier also war, wie bei den meisten Mollusken, die Afteröffnung der Mundöffnung schon äusserst nahe gerückt“.

Ferner beschreibt Bils in den specimina anat. Roterod. 1661 pag. 10 einen Fötus, „wo sich der Darmkanal aus der Unterleibshöhle wieder empor in die Brusthöhle schlug, und neben dem Schlunde verlaufend, aber bis zu der engen Mundöffnung durch eine vollkommene Scheidewand von ihm geschieden, mit einer gemeinschaftlichen, aber sehr engen Mündung im Gesicht öffnete“.

Nur der Merkwürdigkeit halber mögen noch zwei Fälle hier Platz finden, die in dem oben erwähnten Handbuch von Meckel aufgezeichnet sind. Es heisst daselbst: „Baux (Vandermonde rec. pér. In der Uebersetzung 138 pag. 29) sahe ein Mädchen von 14 Jahren ohne Geschlechts-, Harn- und Afteröffnung, welche dennoch vollkommen wohl war und aller zwei

bis drei Tage, nachdem sie einen stumpfen Schmerz in der Nabelgegend gespürt hatte, den Koth durch den Mund, sowie mehrmals an demselben Tege den Harn durch die Brüste von sich gab. Bartholin (Vir sine pene et podice. Hist. anat. Cent. I obs 65 p. 113) sah einen vierzigjährigen. gesunden starken Mann ohne After und Ruthe. An der Stelle des Nahels befand sich die gespaltene Harnblase, aus welcher der Harn floss; der feste Koth dagegen wurde zu bestimmten Zeiten mittelst eines Hornes durch den Mund ausgeworfen."

Wenn wir uns nun nach dieser kurzen Schilderung der einschlägigen Verhältnisse fragen, wo wir dann unseren Fall unterzustellen haben, so gehört er offenbar unter die Rubrik IV und zwar ist er eine der selteneren Missbildungen. Denn unter 100 Fällen von angeborner Missbildung des Afters und des Mastdarms, die Curling in seiner Statistik zusammengestellt hat, befinden sich nur 6 Fälle von Imperforation des Afters und Ausmündung des Mastdarms an anormaler Stelle. Darunter lag die Oeffnung 2 Mal im Perinäum, 1 Mal im hintern, 1 Mal im vordern Theil des Scrotums, ferner bei einem Mädchen im Perinäum nahe an der Scheide, bei einem andern an der hintern Scheidencommissur. Es würde also hierzu unser Fall hinzuzurechnen sein.

Erwähnt ist diese Form überhaupt in der Literatur einmal von Busch im 2. Band seines Lehrbuchs der topographischen Chirurgie: „Zuweilen öffnet sich der Mastdarm nicht in die Harnröhre, sondern läuft nur an derselben entlang und endet dann mit einer oder mehreren gewöhnlich sehr engen Oeffnungen an der Wurzel des Scrotums oder am Penis". Ferner hat Goyrand in der Gaz. méd. de Paris Jahrgang 1856 einen Fall von Ausmündung am Scrotum und die betreffende Operation beschrieben. Dann hat Esmarch bei der Behandlung auf unsere Form Rücksicht genommen, wenn er sagt: „Bei abnormer Mündung des Mastdarms vorne am Damm, in der Raphe des Hodensacks, oder hinter der Commissur der Vulva, führt man eine feine Hohlsonde durch die fistelartige Oeffnung bis ins Rectum hinein und spaltet auf derselben Alles in der Mittellinie bis gegen die Steissbeinspitze hin. Dann werden die Ränder der Mastdarmschleimhaut an die Hautränder angesäumt. Die gespaltene Perinäalrinne kann sich selbst überlassen bleiben, da ihre Schleimhaut nach den Erfahrungen von Goyrand bald die Eigenschaft der äussern Haut annimmt". Und Hüter schreibt darüber: „Endlich kann auch noch bei Neugebornen männlichen Geschlechts das Rectum zu weit nach

vorn, an dem hintern Rand des Scrotums, ausmünden. Diese Missbildung ist nur dadurch störend, dass die Oeffnung dann sehr fein ist; doch ist es leicht, die Analöffnung mit dem geknöpften Messer nach hinten zu erweitern und hierdurch zugleich richtiger zu stellen". Auch König führt an: „Bei abnormer Ausmündung des Anus in einer Fistel am Damm oder am Scrotum (Anus perinealis, Anus praescrotalis) wird die Auffindung des hier immer tief gelegenen Rectum durch Einführung einer Sonde in den Fistelgang ebenfalls sehr erleichtert. Auch hier trennt man womöglich die Verbindung des Darms mit dem Fistelgang, bevor man den Darm an normaler Stelle mit der Haut vereinigt, damit das Bestehenbleiben einer Rectumfistel, welche Koth durchtreten lässt, vermieden werde. Man kann auch auf einer eingeführten Sonde die Perinealfistel bis zum Darm hin resp. bis zum Steissbein spalten, und dann den Darm an normaler Stelle annähen. Die gespaltene Perinealfistel heilt für sich, indem die Schleimhaut die Beschaffenheit der äussern Haut annimmt (Goyrand).

Ich habe diese letzteren Beschreibungen in extenso mitgetheilt, um eben an denselben zu zeigen, dass mit Ausnahme von Goyrand, auf den sich auch Esmarch

und König stützen. ihnen Allen keine Beobachtungen von concreten Fällen zu Grunde liegen.

Für das Zustandekommen dieser Art Misbildungen und überhaupt aller Bildungsfehler ist man leicht geneigt, eine gewisse erbliche Disposition anzuführen; dieselbe lässt sich aber doch nur selten nachweisen. Sicher beobachtet sind zwei Fälle, einer von König, der in seinem Lehrbuch der Chirurgie (2. Auflage, 2. Band pag. 249) erzählt, dass in der Göttinger Klinik kürzlich ein Knabe mit Atresia ani operirt worden sei, dessen Bruder bereits vor Jahren von demselben Bildungsfehler durch Operation befreit worden war. Der Vater des Kindes ebenso wie ein Bruder desselben wurden mit der gleichen Hemmungsbildung geboren. Esmarch schreibt sogar, dass es mehrfach beobachtet worden sei, dass dise traurigen Missbildungen wiederholt in der nämlichen Familie vorkamen. So habe Wuster eine Familie gekannt, wo von 10 Kindern 3 mit verschlossenem After geboren wurden. Aehnliches habe Langoni berichtet.

Merkwürdig ist die vermehrte Häufigkeit des Vorkommens in einzelnen Gegenden. So ist es festgestellt, dass Rochard in Brest seit dem Ende des vorigen Jahrhunderts schon in 10 Fällen die Littresche Operation mit Erfolg wegen Atresia ani vorge-

nommen hat, während Collins auf der Entbindungsanstalt zu Dublin unter 16,654 Kindern nur einmal eine solche Misbildung beobachtete. Moreau hat in Paris während 40 Jahren in der Maternité nicht mehr als 4 Fälle, und Guersant im Hospital für kranke Kinder in der Zeit von 8 Jahren 26 Kinder wegen dieser Missbildung behandelt.

Die Folgen dieser Entwickelungsfehler richten sich natürlich danach, ob wir eine vollständige Atresie oder noch einen anormalen Ausmündungsgang vor uns haben.

Haben wir einen völligen Mangel des Afters, so stauen sich in den ersten Lebenstagen die aufgenommenen Nahrungsstoffe und das Meconium im untern Theil des Darmes an. Das Kind wird unruhig, der Bauch durch die aus den Zersetzungsprodukten entstehenden Gase aufgetrieben. In Folge dieses Meteorismus fühlen sich die Bauchdecken hart an, die Athmung wird wegen Verminderung der Respirationsfläche (Hochstand des Zwerchfells) unruhig und unregelmässig. Im weitern Verlauf kommt es zum Erbrechen anfänglich nur der aufgenommenen Nahrungsmittel später auch des Darminhaltes. Geht die Zersetzung der Fäcalmassen unaufhaltsam weiter, so entstehen Entzündungen des Darmes, Enteritis

mit consecutiver Peritonitis; ja es kann durch die oft enorme gasige Ausdehnung der kindlichen Gedärme ein Platzen derselben mit Erguss des Inhaltes in die Bauchhöhle erfolgen.

Nur in äusserst seltenen Fällen ist wohl der kolossale Druck im untern Mastdarmende im Stande die verschliessende Membran, wenn sie eben nicht zu stark ist, zu sprengen, oder einen Durchbruch nach der Scheide zu ermöglichen.

Tritt keine geeignete operative Hülfe ein, so erfolgt in den ersten 4—6 Tagen bisweilen unter Convulsionen, meist unter Collapsuserscheinungen der Tod.

Es gehört zu den seltensten Ausnahmefällen, wenn sehr starke, kräftig gebaute Kinder unter solchen Umständen eine längere Lebensdauer erreichen. So hat Bougon ein Kind, was erst am 13. Tage, allerdings im elendesten Zustande, zu ihm gebracht wurde, operirt; am andern Tage erfolgte Exitus letalis. Aehnliches berichtet Richand.

Anders verhält es sich in Bezug auf die Lebensfähigkeit, wenn noch ein Ausführungsgang vorhanden ist. Meist ist derselbe allerdings so dünn, dass er für die Dauer auch nicht genügen kann; sobald daher die Stuhlgänge anfangen, consistenter zu werden, so treten, wenn auch nicht so stürmisch, dieselben Er-

scheinungen auf, wie bei absoluter Kothverhaltung.

Ausnahmsweise weite Ausmündungsgänge sind bei Communicationen des Rectums in die Scheide beobachtet worden. So hat Ricord eine 22jährige Frau gekannt, „bei der der Mastdarm in die Scheide mündete und wo die Stuhlentleerung dennoch nur periodisch eintrat, so dass der Mann dieser Frau nach einer dreijährigen Ehe von diesem Zustande noch keine Ahnung hatte.“ Auch Morgagni berichtet von einer Jüdin, die, mit diesem Fehler behaftet, mehr als 100 Jahre alt geworden war. Esmarch bemerkt hierzu, dass für diese Fälle ein die Einmündungsstelle umgebender Sphincter internus angenommen werden müsse, der durch die weiter oben liegende stark entwickelte plica transversalis recti noch verstärkt werde.

Bei Einmündung des Rectums in die Blase oder in die Harnröhre treten durch die Reizung der dem Urin beigemengten Fäcalmassen Entzündungen an den Schleimhäuten auf, an denen die Kinder ebenfalls zu Grunde gehen. Nur ein Fall ist bekannt, den Eichmann beobachtet hat, wo ein Mädchen mit Atresia ani vesicalis 17 Jahre alt wurde. Sie litt aber stets an Harnbeschwerden und starb an Anämie und Entkräftung. Wenn ich mich nun im Folgenden

zur Behandlung dieser Hemmungsbildungen wende, so sei es mir gestattet, vorerst auf zwei Punkte aufmerksam zu machen, die für die operativen Eingriffe und für die Wahl der Methode von Wichtigkeit sind.

Der eine betrifft die Muskulatur des Afters in derartigen Fällen. Dieselbe ist nämlich selbst bei theilweisem Mangel des Mastdarms meistens vorhanden. Aus zahlreichen anatomischen Untersuchungen, die daraufhin von Petit, Bouisson, Goyrand und besonders von Friedberg angestellt worden sind, hat sich ergeben, dass trotz des Verschlusses am Beckenboden doch Muskelbündel ausgebildet waren, die ganz analog den mm. levator ani und sphincter ani sich ansetzten und verliefen.

Ferner ist für diese Behauptung beweisend die ziemlich grosse Anzahl von erfolgreichen Operationsfällen, wo an den neugebildeten Afteröffnungen sich vollkommene Contractionsfähigkeit ausbildete und so eine Zurückhaltung der Fäcalmassen ermöglicht war. Nur bei ganz verkümmerter Ausbildung sämmtlicher Beckenorgane ist entweder gar keine Muskulatur oder doch nur spurweise aufgefunden worden.

Der zweite und für das Gelingen der Operation ebenso wichtige Punkt betrifft das Verhalten des Peritoneums. Im Allgemeinen tritt dasselbe bei

Kindern am Rectum tiefer herab als bei Erwachsenen; daher ist bei hoher Endigung des Mastdarms eine Verletzung des Peritoneums sehr leicht und nicht immer zu vermeiden. Auf der andern Seite aber steht es fest, dass einmal eine Peritonitis bei Kindern viel schwerer einzutreten pflegt und dann auch eine bedeutend bessere Prognose hat als die der Erwachsenen.

Für einen dauernden Erfolg der Operation ist die Anlegung der Afteröffnung an der normalen Stelle die einzig zutreffende und erstrebenswerthe Methode und nur in den schwersten Fällen, wo das untere Mastdarmende vom Beckenboden aus auf keine Weise zu erreichen ist, wird man sich entschliessen müssen, einen künstlichen After anzulegen. Für diese letzteren Fälle stehen uns zwei Wege offen: entweder die von Littre ausgebildete Methode der künstlichen Afteröffnung an der Flexura sigmoidea oder die Eröffnung des Colon descendens in der rechten Lumbalgegend (von Callisen vorgeschlagen, von Amusat weiter ausgebildet). Für die Wahl der einen oder andern Methode ist maassgebend, dass bei dem Littre-schen Verfahren das Peritoneum verletzt, aber die flura sigmoidea wegen der Anfüllung mit Kothmassen, leicht aufzufinden ist, nach Callisen-Amusat allerdings eine Verletzung des Peritoneums leichter vermieden

werden kann (nicht immer bei Neugeborenen, wo das Colon relativ vollständiger vom Bauchfell umschlossen wird), dagegen die Auffindung des Colon descendens bedeutend schwieriger sein kann. Man muss eben hier individualisiren, je nachdem die Auftreibung der Gedärme sich mehr in der linken oder in der rechten Seite bemerkbar macht. Für einen glücklichen Ausgang ist es auch hier besonders wichtig, dass die Vereinigung der Darmwunde mit den Wundrändern der Haut eine möglichst sichere und genaue ist.

Tüngel (1852) empfiehlt auf Grund einer Statistik von 88 Fällen, bei Kindern nach Littre, bei Erwachsenen nach Callisen-Amusat zu operiren, giebt aber zu, dass die Littre'sche Operation die bei weitem leichtere und auch sicherere sei.

Immerhin aber bleibt dieser Ausweg nur ein Nothbehelf, da die Kranken dann zeitlebens einen Kothrecipienten tragen müssen und unter den Unannehmlichkeiten desselben viel zu leiden haben.

Bei dem einfachen Afterverschluss lassen sich die oberflächlichen Epithelialverklebungen leicht mit dem Finger oder der Myrthenblattsonde trennen; die überstehenden Zipfel werden einfach abgetrennt. Hierbei ist natürlich von einer Verengerung der Oeffnung

durch narbige Contractur keine Rede. Anders steht es schon, wenn die dazwischenliegende Zellgewebsschicht eine dicke ist oder auch der ganze Afterschlauch fehlt und das Rectum hoch oben blind endigt. Hier handelt es sich darum, einmal an normaler Stelle eine Afteröffnung anzulegen und zweitens einer narbigen Contractur vorzubeugen, zugleich aber auch die Zurückhaltung der Fäcalmassen zu erzielen. Diese Forderungen werden erfüllt durch die Proctoplastik (1828 von Dieffenbach zuerst beschrieben, 1835 von Amusat an Lebenden ausgeführt, in neuerer Zeit besonders von Friedberg weiter ausgebildet. Das Verfahren ist folgendes:

Das Kind wird in Steinschnittlage gebracht und nur sehr schwach chloroformirt, um sich das werthvolle Kennzeichen der Hervorbuchtung des Rectums durch das andrängende Meconium (beim Schreien und Pressen des Kindes im Verlauf der Operation) zu sichern.

Der Längsschnitt beginnt in der Mitte des Dammes und endet am Steissbein. Wenn der Schnitt beim weitern Vordringen in die Tiefe nicht ausreicht, so muss eventuell die Resection des os coccygis (von Amusat vorgeschlagen, von Verneuil 5 Mal, 2 Mal mit Erfolg, ausgeführt) oder die gabelförmige Um-

schneidung desselben (Esmarch) vorgenommen werden. Zu verwerfen sind jedenfalls zweifellos die früher gebräuchlichen Kreuzschnitte, ebenso die runden Schnitte (Nélaton), weil durch dieselben die functionell so wichtige Schliessmuskulatur des Afters bedeutend mehr verletzt wird und auf der andern Seite auch nicht mehr Raum, als durch den oben beschriebenen und modificirten Längsschnitt gewonnen wird. Je tiefer man eindringen muss, desto näher liegt die Gefahr der Verletzung des Bauchfells. Es ist daher sehr angezeigt, mehr mit stumpfen Instrumenten und mit dem Finger weiter vorzudringen, um zugleich auf die andrängenden Fäcalmassen zu untersuchen.

Hat man endlich das rectale Darmende gefunden, so macht man dasselbe vorsichtig von seiner Umgebung frei, um eine möglichst breite Eröffnung vornehmen zu können und das Herabziehen des Darms an dem untern Hautrande behufs späterer Vereinigung zu erleichtern.

Nach Eröffnung des durch zwei Fadenschlingen befestigten Blindsackes durch ein spitzes Scalpell sind durch warme Wasserinjectionen die Fäcalmassen auszuspülen und darauf die Wundflächen mit desinficirenden Spülwässern sorgfältig zu reinigen. Durch diesen Act ist das Kind aus der augenblicklichen

Lebensgefahr gerettet. Jetzt gilt es, den dauernden Erfolg der Operation zu sichern; liegt nämlich das rectale Ende nicht allzu hoch, so ist es möglich, mittelst scharfer Häkchen oder Fröhlich'scher Hakenzangen dasselbe soweit gegen den Damm herunterzuziehen, dass eine genaue Vereinigung der Schleimhaut des Darmes mit den äussern Hautwundrändern durch die Naht erfolgen kann. In diesem Falle ist durch die Umsäumung der Darmschleimhaut der narbigen Contractur der Atteröffnung vorgebeugt.

Liegt aber das Rectum zu hoch, so dass diese Art der Vereinigung nicht mehr möglich ist, so bleibt nichts weiter übrig, als die Oeffnung durch seitliche Einkerbungen gehörig zu erweitern und durch Einlegen von Dilatatorien (von Esmarch sind Röhren aus Hartkautschuk vorgeschlagen) dieselbe so lange auseinanderzuhalten bis eine Verwachsung der beiden gespaltenen Enden eingetreten ist. Dass dies Verfahren bei weitem umständlicher und langwieriger ist, liegt auf der Hand. Auf demselben Princip der langsamen Ueberhäutung beruht wohl auch das von Demarquay angegebene Verfahren, wenn man gezwungen war, einen künstlichen After nach Littre anzulegen. Derselbe hat empfohlen, von dem künstlichen After aus mit einer Pfeilsonde den Damm zu

durchbohren und einen Faden mit einer daran befestigten Metallkugel hindurchzuziehen. Dieselbe soll einmal durch einen mechanischen Reiz wirken und dann durch ihre Schwere den Blindsack mit der Zeit gegen den Damm zu herunterziehen, bis er von da aus erreicht werden kann.

Es bleibt uns noch übrig, die Behandlungsweise bei den abnormen Ausmündungen des Rectums anzugeben.

Auch hier ist es durchaus im Interesse der Kinder geboten, die Afteröffnung an der normalen Stelle anzulegen. Bei Atresia ani vaginalis ist es meist nicht schwierig, da das Rectum erst sehr tief einmündet. Doch bleibt nach Anlegung des Afters eine Mastdarmscheidenfistel bestehen. Dieselbe kann nun entweder sogleich oder auch erst in einer zweiten Sitzung später geschlossen werden. Am praktischsten ist wohl das von Dieffenbach (operative Chirurgie. I. pag. 277) angegebene Verfahren. Derselbe löst das Endstück des Darmes von der hintern Wand der Scheide ab, zieht es nach hinten und befestigt es dort. So soll nämlich dem neuen After ausser dem m. sphincter externus auch die untere dicke Ringfaserschicht vom m. sphincter internus erhalten bleiben.

Schwieriger und aussichtsloser ist die Behandlung

bei hoher Einmündung in die Blase oder die Harnröhre. Nach Entleerung der Blase, wodurch der Mastdarm tiefer treten soll, wird ebenso operirt, wie bei völligem Mangel des Rectums. Doch ist die Prognose schlecht, da die alte Fistel sich selten schliesst. So kann immer noch der Koth in die Harnwege eindringen und daselbst durch Zersetzung Blasenentzündungen mit allen ihren Folgeerscheinungen hervorrufen.

Mehr Aussicht auf Erfolg hat die Operation bei Ausmündung des Fistelganges am Damm oder Scrotum.

Es sei mir zum Schluss gestattet, das bei dem anfangs beschriebenen Fall von Herrn Prof. Vogt eingeschlagene Operationsverfahren mit kurzen Worten zu schildern und den weitern Verlauf desselben mitzutheilen.

Nach gehöriger Reinigung der ganzen Dammgegend wurde mit einem geknöpften Messer bei a (cf. Figur) in den Fistelgang eingegangen und die ganze Strecke bis c breit gespalten. Es stürzten unter Abgang von Flatus dünnflüssige Fäcalmassen hervor zum sichern Zeichen, dass das Rectum eröffnet war; die dahinter liegenden consistenteren Massen wurden mit dem hakenförmig gekrümmten (Zeigefinger) kleinen Finger und durch nachfolgende Ausspülung entfernt, die ganze Wundfläche mit Salicyl-

lösung abgespült und gereinigt. In der Tiefe schimmerte die bläuliche Mastdarmschleimhaut durch; dieselbe wurde mit Pincetten gefasst, herabgezogen und mittelst 5—6 Knopfnähten an den äussern Hautrand angenäht. Nach nochmaliger sorgfältiger Desinfection und Abkratzen der wunden Perinealfläche mittelst des scharfen Löffels, um sämmtliche den Fistelgang an der oberen Wand umkleidende Schleimhaut sicher zu entfernen, wurde die ganze Wundfläche mit in 5 % Chlorzinklösung ausgedrückten Wattebäuschen abgetupft und als die Blutung stand, die offene Perinalrinne und die neue Afteröffnung mit Salicylcompressen ausgestopft und ein gewöhnlicher Occlusivverband, bestehend aus Jodoformgaze, Watte und Verbandbattist mit einer T-binde, angelegt.

Die Eltern, welche 1 Meile über Land wohnten, wurden gehörig instruirt, die Afteröffnung stets rein zu halten und, so oft wie nöthig, frisch in der angeführten Weise selbst wieder zu verbinden. Eine reichliche Menge Verbandstoffe wurde ihnen mitgegeben.

In den nächsten Wochen stellten sie das Kind alle 3—4 Tage vor; die Heilung ging ohne alle Zwischenfälle glatt von Statten. Nach Entfernung der Nähte am 7. Tage überhäutete sich auch die

Perinealrinne und an der Afteröffnung war eine mässige Contractionsfähigkeit zu constatiren. Nach 14 Tagen blieben die Eltern weg und ist anzunehmen, dass eine völlige Heilung eingetreten ist.

Es ist mir eine angenehme Pflicht, Herrn Prof. Vogt für die mir zu Theil gewordene Unterstützung beim Anfertigen vorliegender Arbeit meinen Dank auszusprechen.

Literatur.

Emmert, Lehrbuch der Chir.

König, Lehrbuch der Chir.

Meckel, Handbuch der path. Anat.

Hüter, specielle Chir.

Busch, Lehrbuch der topograph. Chir.

Goyrand, Gaz. méd. de Paris. 1856.

Dieffenbach, operative Chir.

Lebenslauf.

Moritz Bengelsdorff, Sohn des Königlichen Domänenpächters Oberamtmanns Bengelsdorff und der Wilhelmine, geb. Nauck, evangelischer Confession, geboren zu Schwemsal bei Bitterfeld, wurde durch Privatunterricht für die Landesschule Pforte vorbereitet, wo er am 5. Mai 1872 in die Untertertia aufgenommen wurde. Ostern 1879 mit dem Zeugniss der Reife entlassen, studirte er in Greifswald Medicin, bestand im Februar 1881 das tentamen physicum, diente im S.-S. 1881 mit der Waffe bei der 1. Comp. 3. Brandenb. Inf.-Reg. No. 20, kehrte zur Fortsetzung seiner Studien nach Greifswald zurück. Am 2. April 1884 beendete er die Staatsprüfung und bestand am 5. April das Examen rigorosum.

Während seiner Studienzeit besuchte er die Vorlesungen resp. Kliniken der Herren:

Prof. Dr. Arndt, psychiatr. Klinik.
Dr. Beumer, öffentl. Gesundheitspflege und Medicinalpolizei.
Prof. Dr. Baumstark, physiol. Chemie.
„ „ A. Budge, Osteologie.
„ „ J. Budge, Anat. I u. II, Präparirüb.
„ „ Eulenburg, Arzneiverordnungslehre.
„ „ v. Feilitzsch, Physik I u. II.
„ „ Gerstäcker, Morphol. des Thierreichs.
„ „ Grohé, allgem. spec. Path., 2 pract. Curse.
„ „ Hüter, allgem. Chirurgie, Klinik.
„ „ Landois, Physiol. I u. II, Entwickelungslehre.
Dr. Löbker, Instr. und Verbandslehre.
Prof. Dr. Limpricht, Chemie I u. II.

Prof. Dr. Mosler, spec. Path. u. Ther., Klinik.
„ „ Münter, Botanik.
„ „ Pernice, geburtshl. Oper.-Klinik.
„ „ v. Preuschen, Theorie der Geburtshilfe.
„ „ Schirmer, Augenop. Ophthalm. Curs., Augenheilk., Klinik.
Dr. Schondorf, ohrenärztl. Poliklinik.
Prof. Dr. Schwanert, chem. Practicum.
„ „ Sommer, Histologie, vergl. Anat.
„ „ Vogt, spec. Chir. I u. II, chir. Oper. Curs., Klinik.

Allen diesen seinen verehrten Lehrern spricht Verfasser bei dieser Gelegenheit seinen wärmsten Dank aus. Besonders verpflichtet fühle ich mich Herrn Prof. Dr. Mosler, bei dem ich lange Zeit als Volontär- und als Unterarzt fungiren durfte, und Herrn Prof. Vogt, in dessen Klinik ich einen Monat als Volontärarzt und jetzt in der Poliklinik als Unterarzt arbeiten zu können mich glücklich schätze.

Thesen.

I.

Bei Delirium tremens ist die Darreichung der Alkoholica durchaus indicirt.

II.

Die Operation der Atresia ani congenita ist am besten 24 Stunden nach der Geburt vorzunehmen.

III.

Für eine wirksame Bekämpfung der Weiterverbreitung der Lues wäre die Staatsgewalt in Anspruch zu nehmen.

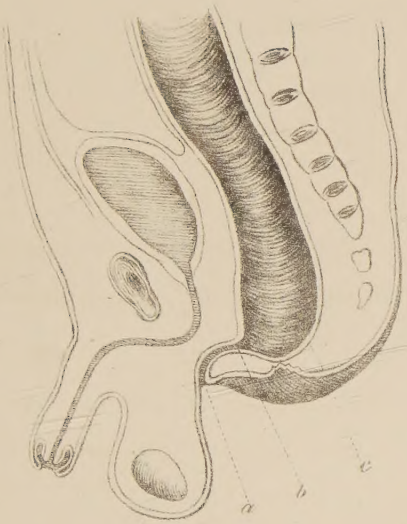

Lith. Anstalt von Julius Abel in Greifswald